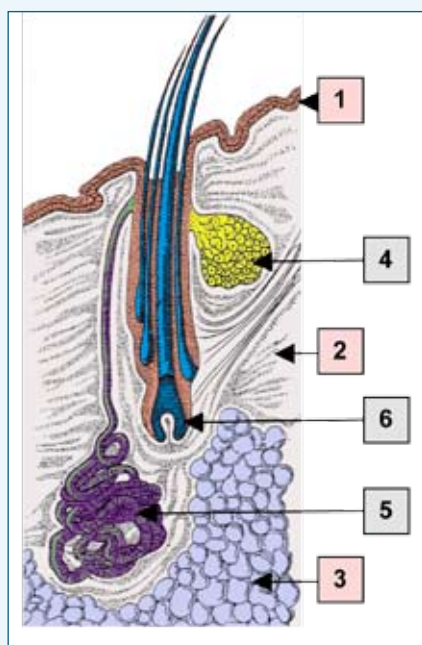


Hårsækmideproblemer

Generaliseret demodicosis

– et problem hos adskillige racer i Danmark

Her bringes nr. 3 af de 5 planlagte artikler om arvelige hudsygdomme, DKK har fokus på i et nyt projekt



FIGUR 1:

Hårsækkens opbygning. Selve huden består af 3 lag, nemlig overhud (1), læderhud (2) og underhud (3). Indersiden af hårsækken er beklædt med overhud. Til hver hårsæk er der tilknyttet en talgkirtel (4) og en svedkirtel (5). Svedkirtler optræder dog kun i særlige områder hos hund. Anlægget til et hår kaldes et hårløg (6), og det er væksten af dette løg, som fører til dannelsen af et hår.

■ Tekst og foto: Flemming Kristensen, www.vet-hudklinik.dk

Man behøver ikke at studere dyrelivet ret længe, før man fascineres af de forskellige arter, og hvordan de har udviklet sig. Tænk blot på muldvårpen og flagermusen. De lever deres liv på hver sin specialiserede måde. Tilsvarende har hårsækmider gennemført en imponerende specialisering. Disse små cigarformede mider, som er ca. 0,5 mm lange, har udviklet sig til at kunne leve deres liv i hårsækkene hos pattedyr (Figur 1). Udviklingen er oven i købet gået så langt, at den enkelte hårsækmideart har sit eget værtsdyr. Hundens hårsækmide, demodex canis, lever kun i hårsækkene hos hund. På samme måde har mennesker, geder, køer, katte, mus etc. deres egne hårsækmider.

Demodex canis og hunden

Som nævnt lever demodex canis (Figur 2) i hundens hårsække (og talgkirtler), og så længe miderne ikke beskadiger hårsækkene, sker der ingenting. Til gengæld vil hundens immunforsvar reagere, hvis midernes opformering fører til ødelæggelse af hårsækkene. Under normale omstændigheder fører det til, at miderne bliver nedkæmpet og skaderne bragt til standsning. Med andre ord: Der er en fin balance mellem antal hårsækmider og immunforsvarets kontrol af deres population, indtil en forstyrrelse indtræffer.

En sådan forstyrrelse finder f.eks. sted hen imod slutningen af tævens drægtighed. Her undertrykkes immunforsvaret naturligt (for at

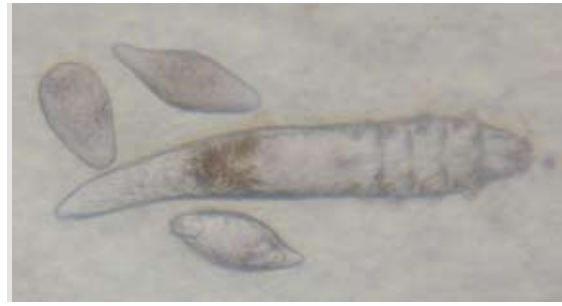
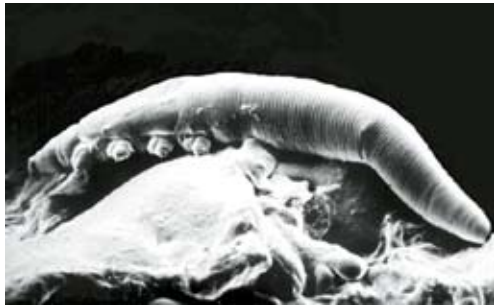undgå, at fostrene destrueres af tævens eget immunforsvar), og det benytter hårsækmiderne sig af. De får nu mulighed for at formere sig, og umiddelbart efter fødslen er der så mange, at en overførsel fra tæven til de nyfødte hvalpe finder sted ved fysisk kontakt. Efterhånden som hvalpene bliver større, oprettes en ny balance mellem hårsækmiderne og hvalpenes immunforsvar. Det medfører, at mider og hund igen kan leve med hinanden i skøn harmoni, medmindre værtsens immunforsvar svækkes.

Demodex canis og den svækkede hund

Uanset årsagen vil enhver svækkelse af værtsens immunforsvar øge risikoen for, at hårsækmiderne formerer sig. Efterhånden som antallet af hårsækmider stiger, vil det på et tidspunkt gribe forstyrrende ind i hårsækkens naturlige funktioner. Hårenes vækst bringes til standsning, og de falder ud. Talgkirtlerne reagerer med en øget produktion, og når hårsækkens bristepunkt er nået, udløser det en hårsækbetændelse. Denne situation benytter hudens bakterier sig af, og problemet kompliceres med en bakteriel infektion. Skadernes omfang vil afhænge af den givne situation og årgen hertil. Ud fra et praktisk klinisk synspunkt kan disse årsager deles op i 5 hovedgrupper (Figur 3).

Den lokale form for demodicosis

Som tidligere nævnt overføres hårsækmider fra tæven til hvalpene ved direkte kontakt i løbet af hvalpenes første levedage. Hvis der op-



FIGUR 2

Hundens hårsækmide – *Demodex canis*. Denne mide er cigarformet og har 4 par korte ben (A – Scanningselektronmikroskopisk billede). Således har den tilpasset sig livet i en hårsæk. Miden lægger æg (B – billedet er taget med et almindeligt mikroskop), som gennemgår flere udviklingsstadier. Udvikling fra æg til voksen tager ca. 3 uger.

A	Et ikke-færdigt udviklet immun forsvar hos den nyfødte hvalp	Lokal demodicose
B	Et immunforsvar svækket af sygdom, f.eks. hundesyge eller kræft	Generaliseret demodicose
C	Et immunforsvar svækket af medicin, som anvendes til at kontrollere anden sygdom. Det klassiske eksempel er binyrebarkhormoner.	Generaliseret demodicose
D	Svækkelse på grund af alderdom	Generaliseret demodicose
E	Arvelig defekt, som medfører, at immunforsvaret ikke reagerer på hårsækmiderne	Generaliseret demodicose

FIGUR 3: Sammenhæng mellem årsag til hårsækmiders opformering og demodicosisens udbredelse.

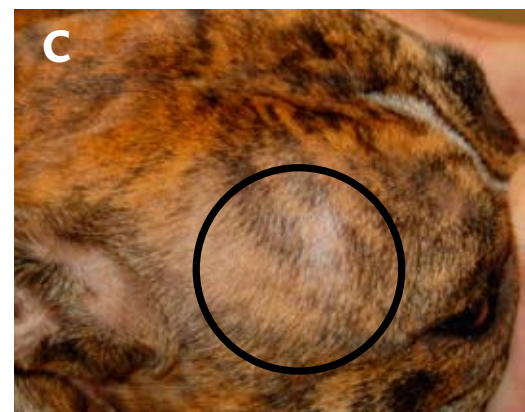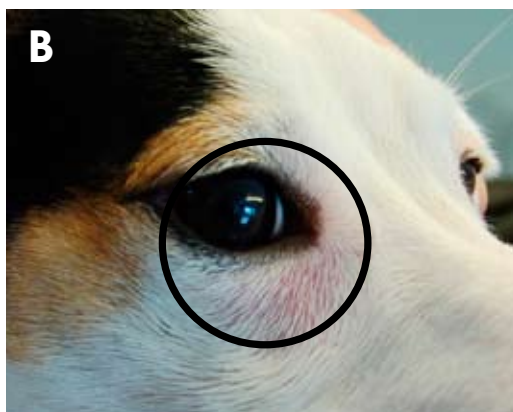
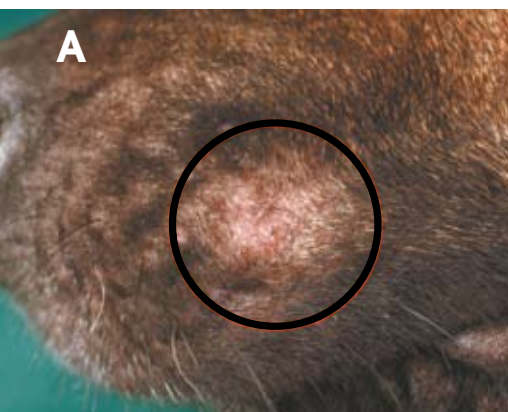
står synlige skader, sker det først og fremmest i hovedet og eventuelt på poterne. Symptombilledet vil være domineret af små lokale områder med hårtab (**Figur 4**), eventuelt kombineret med rødme og hårsækbetændelse ("bumser"). Hvis baggrunden er, at hvalpen har en forsinket udvikling af sit immunforsvar, hvilket i øvrigt kan have mange årsager, er der en reel mulighed for, at hvalpen kan vokse sig fra problemet, eventuelt ved hjælp af en kortvarig

behandling. Man må dog ikke negligere, at der kan være et element af arvelighed i disse situationer. Således optræder lokal demodicosis med øget hyppighed blandt hvalpe, der er i familie med hunde, som lider af den generaliserede, arvelige form af demodicosis.

Generaliseret demodicosis

Hvis hundens immunforsvar er svækket, kan

populationen af *demodex canis* blive så stor, at det giver anledning til alvorlige problemer. Ikke overraskende starter problemerne i hovedet (**Figur 5**), men forandringerne kan hurtigt brede sig til hele kroppen (**Figur 6**), inklusive poterne (**Figur 7**). Her gælder det om hurtigst muligt at søge dyrlægeassistance. Er der tale om en voksen hund, skal man være forberedt på, at der kan ligge en af mange alvorlige sygdomme bag. Måske har hunden været ☹



TABEL 1:

Hunde med generaliseret demodicose, diagnosticeret på Klinik for Veterinær Dermatologi, Bagsværd, i perioden august 2004-august 2007.a

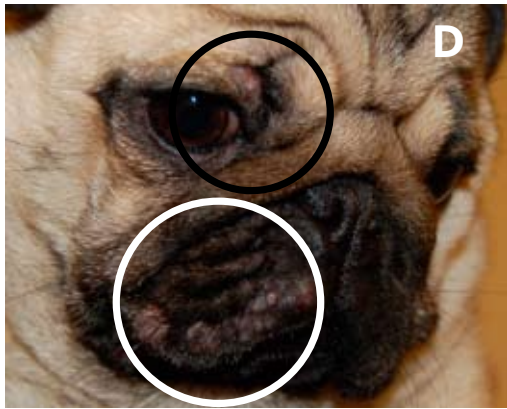
	Antal patienter	Unghunde ^b	Voksne ^c
Mops	13	13	0
Fransk bulldog	12	12	0
Amerikansk staffordshire terrier	4	4	0
Skotsk terrier	4	2	2
Dobermann	3	3	0
Engelsk bulldog	3	3	0
West highland white terrier	3	1	2
Dogue de bordeaux	3	3	0
Staffordshire bull terrier	2	2	0
Boxer	2	2	0
Importerede græske hunde	2	2	0
Rottweiler	2	1	1
Golden retriever	2	1	1
Bullterrier	1	1	0
Hvid schweizisk hyrdehund (hvid schæfer)	1	1	0
Schæferhund	1	1	0
Jack russell terrier	1	1	0
Dansk/svensk gårdhund	1	1	0
Cavalier king charles spaniel	2	0	2
Tibetansk terrier	1	0	1
Broholmer	1	0	1
Antal patienter I ALT	64	53	10
Gennemsnitsalder		9.9 mdr.	7.6 år

- a) De 64 patienter omfatter 18 patienter, som blev henvist til vurdering af, om diagnosen generaliseret demodicosis var komplet, og 46 patienter, hvor diagnosen ikke var etableret.
- b) Hunde, som var yngre end 18 måneder på undersøgelsestidspunktet, og hvor problemet startede mens de var hvalpe.
- c) Hunde, som var ældre end 18 måneder på undersøgelsestidspunktet (7 af de 10 hunde havde været i langtidsbehandling med binyrebarkhormoner).

behandlet i længere tid med visse former for medicin, som har en undertrykkende effekt på immunforsvaret. Det klassiske eksempel er binyrebarkhormoner såsom prednisolon, medrol eller betamethason. Hvis hunden er svækket af alderdom, skal man desværre være indstillet på, at dyrlægens muligheder for at hjælpe er begrænsede. I de fleste tilfælde er der dog tale om unghunde (**Tabel 1**), men her kommer der et nyt element ind i billedet: Der er reel risiko for, at hunden lider af en arvelig defekt.

Generaliseret demodicosis og arvelighed

Demodicosis er væsentligt mere udbredt blandt racehunde end blandingshunde, og visse racer er langt hårdere belastet end andre (**Tabel 1**). Der kan tillige være store geografiske forskelle. Således må man desværre sige, at hvis man anskaffer sig en hund fra Østeuropa (specielt mops og bulldogs) eller fra Grækenland, er der en uforholdsmæssig stor risiko for, at man køber en hund med demodicosis. Det betyder ikke alene en langvarig sygdom for hunden, men det bliver også en kostbar affære. Det kommer let til at koste 20-40.000 kr. kroner i medicin og dyrlægeregninger. Baggrunden for de nævnte observationer er utvivlsomt, at der foreligger en arvelig disposition. Selvom der fortsat er store mangler i vores viden om sygdommen, tyder flere studier på, at den arvelige form for generaliseret demodicosis følger en ikke-kønsbunden vigende arvegang. Samtidigt har flere rapporter vist, at hvis man etablerer velkontrollerede avlsprogrammer, er det muligt at reducere problemets omfang, måske endda at løse problemerne. Forudsætningen er bare, at alle parter spiller med åbne kort, at uvidenhed elimineres og at man får etableret et



FIGUR 4

Lokal demodicose. Hvis hårsækmider etablerer sig hos de nyfødte hvalpe og det fører til forandringer, vil de tidligste læsioner som regel optræde i hovedet eller på poter i form af hårtab (A og C) og rødme (B), eventuelt i kombination med "bumser" (D). Standser udviklingen på dette stadium, taler man om lokal demodicose.

"Flere rapporter har vist, at hvis man etablerer velkontrollerede avlsprogrammer, er det muligt at reducere problemets omfang, måske endda at løse problemerne."

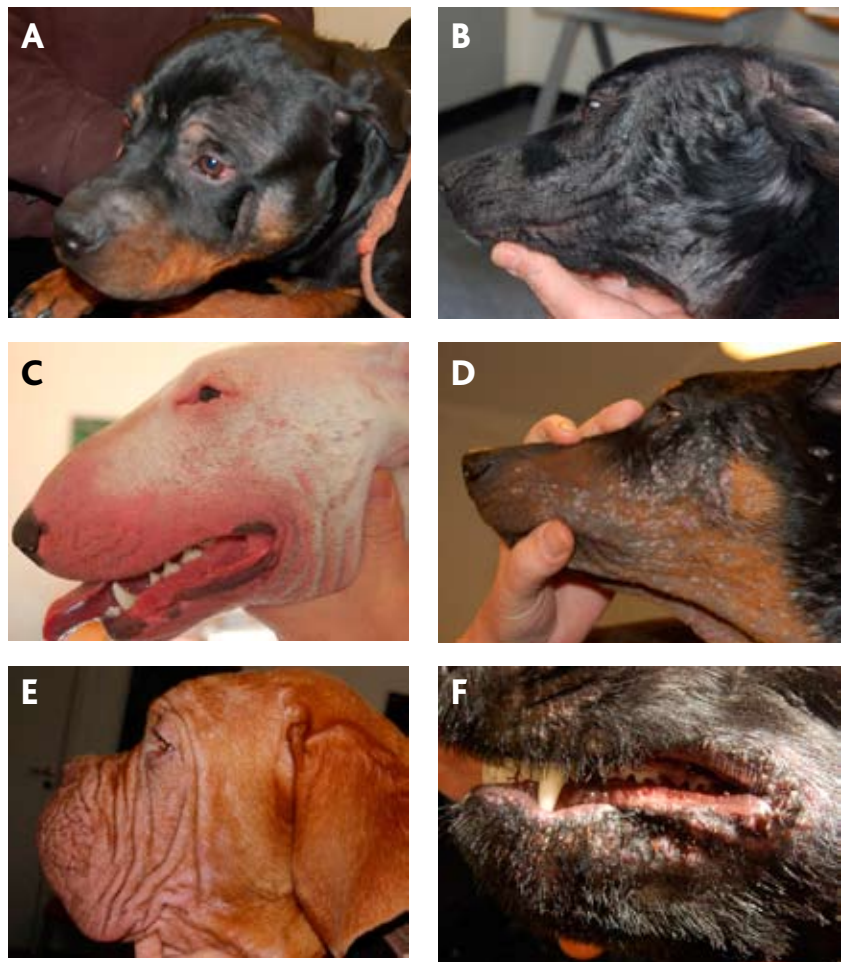
diagnostisk apparat af høj kvalitet. Sker det, er chancerne for et godt resultat til stede.

Hvordan stilles diagnosen demodicosis?

Hvis man opdager, at ens hund udvikler et eller flere lokale områder med markant hårtab, og specielt hvis det drejer sig om en unghund, bør man have i tankerne, at det kan tyde på et begyndende hårsækmideproblem. Der findes adskillige andre lidelser, som kan give sig til kende på samme måde, først og fremmest ringorm, men uanset årsag bør man kontakte sin dyrlæge. Hvis dyrlægen har særlig interesse i hudlidelser og har den nødvendige rutine i at undersøge hudskrab, vil diagnosen kunne stilles meget hurtigt og med stor sikkerhed. Hvis rutinen mangler, vil dyrlægen antageligt vælge at udtage hudprøver og sende dem til et laboratorium eller at henvise til en kollega, som har specialiseret sig i hudlidelser.

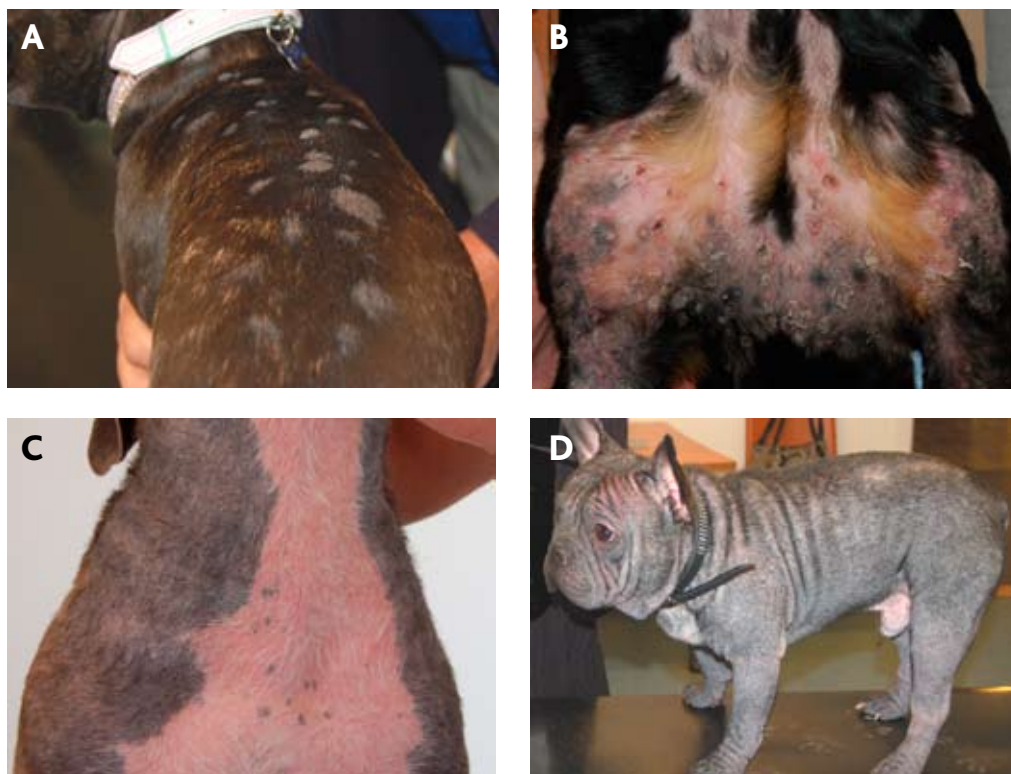Hvordan stilles diagnosen arveligt betinget demodicosis?

Diagnosen generaliseret demodicosis kan stilles ud fra de kliniske undersøgelser i ➔



FIGUR 5

Generaliseret demodicose – læsioner i hovedet. Der kan være stor forskel på, hvordan huden reagerer på midernes opformering i hårsækkene. Problemet kan f. eks. være lokaliseret hårtab med få hudforandringer (A: Rottweiler), kraftig skæl dannelse (B: Importeret græsk hund), kraftig diffus hudbetændelse (C: Bullterrier), voldsomt angreb med "bumser" (D: Doberman pinscher), voldsomt tab af pels (E: Dogue de Bordeaux) eller sårdannelser omkring læber, som man typisk ser hos skotter (F: Skotsk terrier). Læsionerne, som er vist her, kan sagtens optræde hos andre racer end de viste.



FIGUR 6

Generaliseret demodicose – læsioner på kroppen. Principielt er læsioner, som optræder på kroppen af samme type, som optræder i hovedet. I mange situationer optræder læsionerne som et større antal afgrænsede områder (A: Fransk bulldog). I andre situationer er forandringerne kompliceret med bakterielle infektioner (B: Rottweiler). Læsionerne kan også være ensartet fordelt over store dele af kroppen (C: Amerikansk Staffordshire Terrier; D: Fransk Bulldog), Læsionerne, som er vist her, kan sagtens optræde hos andre racer end de viste.

kombination med undersøgelserne af hudkrab (hudprøver), men der findes endnu ikke nogen prøve, som kan anvendes til at demonstrere den arvelige defekt med fuld sikkerhed. Hvis diagnosen bliver stillet hos en patient, som hverken viser tegn på anden sygdom eller er

blevet behandlet med immunsvækkende medicin, øges sandsynligheden for, at patienten har den arvelige form. Det er dog vigtigt, at man får registreret så mange tilfælde som overhovedet muligt, således at familier med hyppig forekomst af generaliseret demodicose bliver identificeret. Herigennem vil man med meget stor sikkerhed kunne identificere den arvelige form og samtidig fremskaffe de nødvendige oplysninger for et forestående avlsarbejde.

Med denne artikel tager Dansk Kennel Klub nu initiativ til, at hunde, som tilhører de 8 racer, der står øverst i Tabel 1, kan registreres på frivillig basis. Med dette initiativ og en aktiv indsats af DKK's medlemmer vil det forhåbentligt blive muligt, som et første skridt, at kortlægge problemets reelle omfang. ■

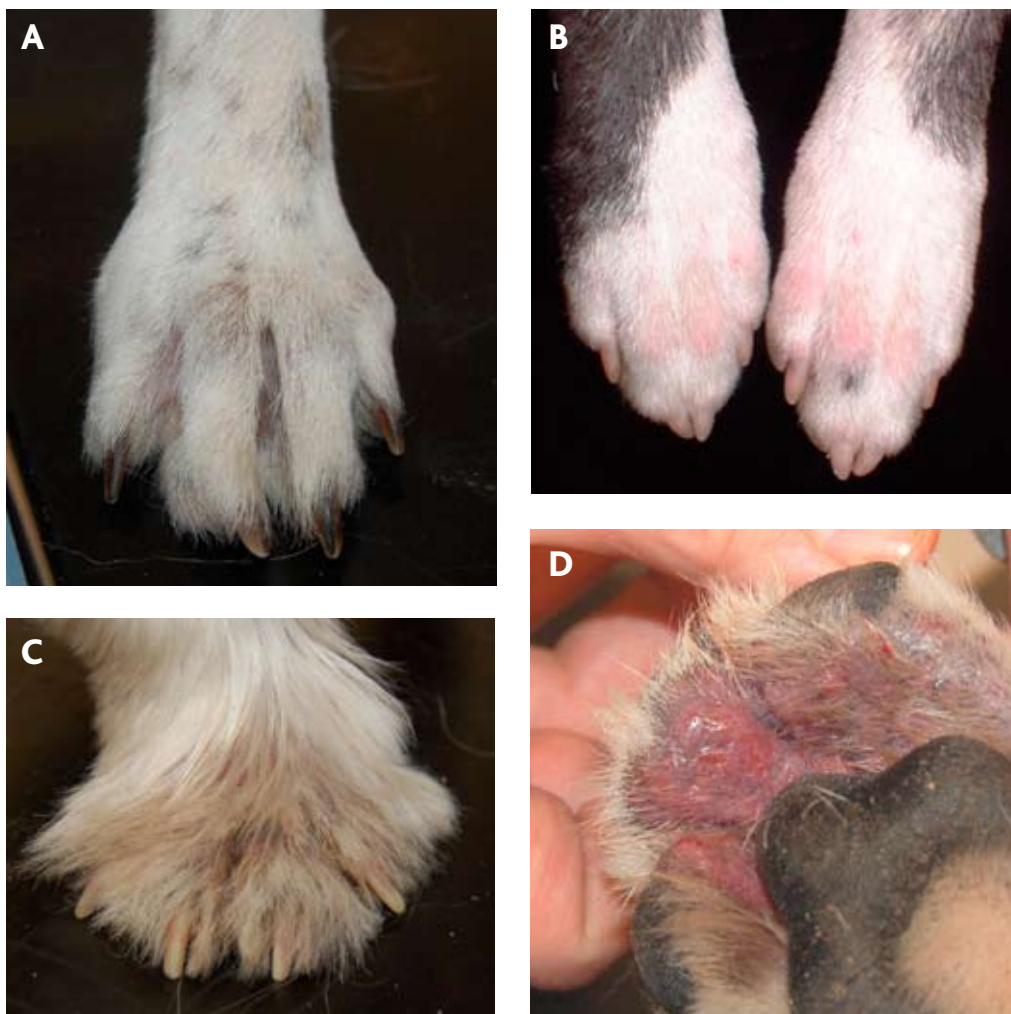
DKK tager initiativ til, at generaliseret demodicosis registreres hos de 8 racer, der er anført øverst i Tabel 1. På DKK's hjemmeside vil man på racens side under "Avl og opdræt" - "Avl/sundhedsrestriktioner" finde link til en rekvisition, der medbringes til dyrlægen. Dyrlægen vil så udfylde rekvisitionen og følge den vejledning, der er angivet nederst på denne. Dyrlægen sender blanketten til DKK. Ejeren indbetaler kr. 45,- til DKK, hvorefter registreringen foretages.

Afsluttende bemærkninger

Hvis man et øjeblik betragter billederne i denne artikel, er det ganske åbenlyst, at generaliseret demodicosis er en forfærdelig sygdom, som kræver intensiv behandling. Når dette sammenholdes med, at mange af disse patienter aldrig bliver helbredt, turde det være indlysende, at både hunde og hvalpekøbere bør forskånes for disse problemer – i det omfang det kan lade sig gøre.

Anbefalet litteratur

Der kan hentes mange gode informationer på nettet, hvis man anvender "demodicosis" eller "generalized demodicosis" som søgeord. En anden indfaldsvinkel kan være, at man indleder sin søgning via <http://www.vet.cornell.edu/library/Scott et al.: Muller & Kirk's Small Animal Dermatology, 6th Edition, W.B. Saunders Co., Philadelphia, 2001>



FIGUR 7

Generaliseret demodicose – læsioner på poter. Som det ses på krop og i hoved, kan forandringer på poter være lokale områder med hårtab (A: Hvid schæfer), men i andre situationer kan forandringer let forveksles med læsioner hos hund med allergi (B: Amerikansk Staffordshire Terrier; C: West Highland White Terrier) eller furunkulose (D: Schæfer). Læsionerne, som er vist her, kan sagtens optræde hos andre racer end de nævnte.

annonce